

Medizinische Kleintierklinik

Abteilung für Kardiologie
 Leiter: Dr. Gerhard Wess
 Veterinärstraße 13
 80539 München
 Tel.: 089/2180-2650
 Fax: 089/2180-6240

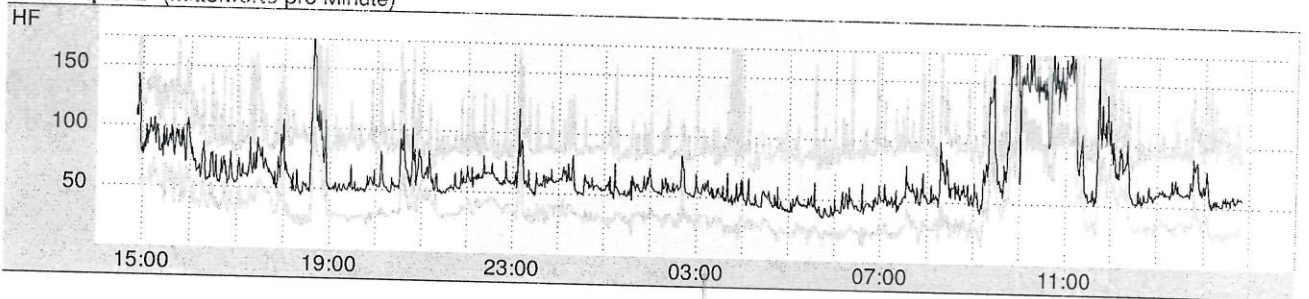
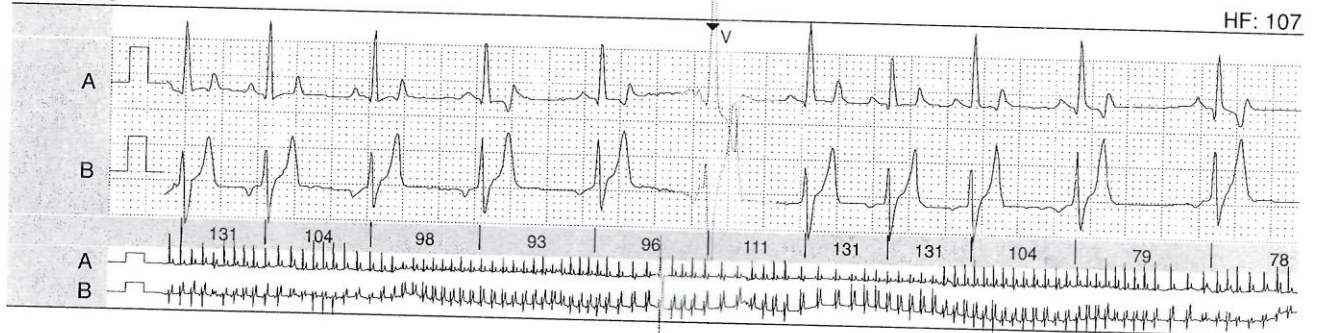
Böwing Dobermann, Draga

Patienten-Nr. 91776 Geschlecht
 Geburtsdatum 21.11.2009 Grösse
 Alter 4 Gewicht

Langzeit EKG

Auswertung 12.12.2013 Dauer 24:00
 Von 10.12.13 (14:52) Bis 11.12.13 (14:52)

| Zusammenfassung | | Herzfrequenz-bezogene Ereignisse | | Ventrikuläre Ereignisse | |
|-----------------|-------------------|----------------------------------|-------------|-------------------------|------------|
| QRS | gesamt 97620 | Fehl. QRS | 24 | VES | max/Std 10 |
| HF | maximal 217 18:38 | längste | 4,6 s 06:35 | | 4 09:00 |
| | mittel 66 16:53 | | | | |
| | minimal 36 05:44 | | | | |

Herzfrequenz (Mittelwerte pro Minute)**VES 15:15**

Böwing Dobermann, Draga

Patienten-Nr. 91776
Geburtsdatum 21.11.2009
Auswertung 10.12.2013

Langzeit EKG

Befund/Beurteilung

Die 24-Stunden EKG Untersuchung bei Draga war unauffällig. In 24 Stunden konnten 10 Ventrikuläre Extrasystolen festgestellt werden.

Der Herzultraschall lag im Graubereich.

Es ergeben sich daher zum momentanen Zeitpunkt keine Hinweise auf das Vorliegen einer Dobermann Kardiomyopathie. Der Biomarker ultrasensitives kardiales Troponin I (cTnI) war leicht erhöht. Dies kann ein Hinweis auf eine beginnende Kardiomyopathie sein.

Wir empfehlen daher eine kardiologische Kontrolle in 6 Monaten.


Es ist keine kardiale Therapie nötig.

Der Schilddrüsenwert T4 liegt im Referenzbereich. Es gibt somit keinen Hinweis auf eine Erkrankung der Schilddrüse.

Für eventuelle Rückfragen stehen wir ihnen selbstverständlich jederzeit gerne zur Verfügung!

Mit freundlichen Grüßen

Ricardo Abrantes
Tierarzt
Team Kardiologie



Dr. Gerhard Wess
Diplomate ACVIM Kardiologie
Diplomate ECVIM Kardiologie
Diplomate ECVIM Innere Medizin